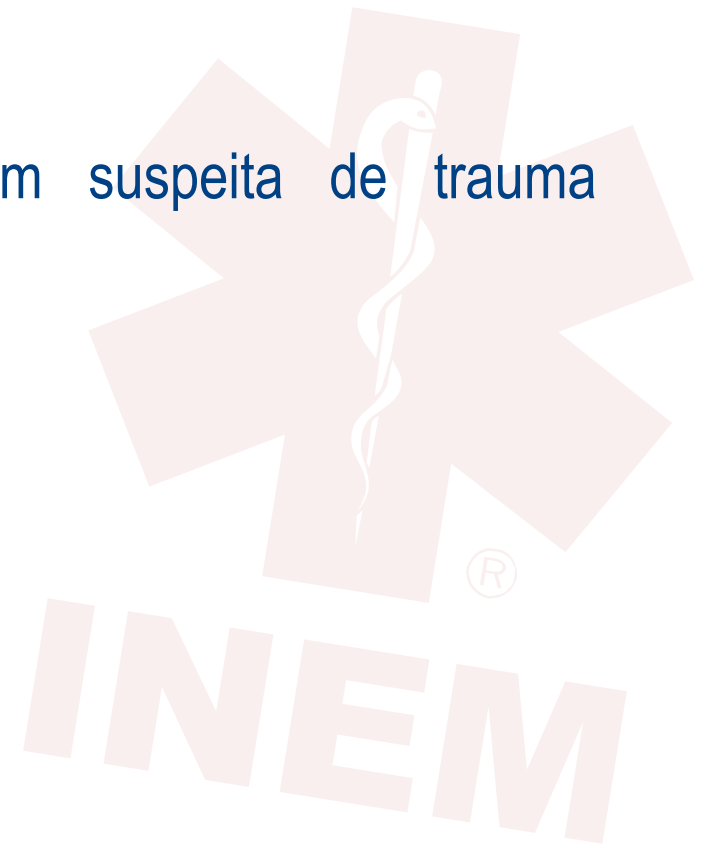




TAS *módulo 4*
TRAUMA ABDOMINAL E DA BACIA

OBJETIVOS

- Identificar particularidades na abordagem à vítima com trauma abdominal/bacia
- Caracterizar a abordagem à vítima com suspeita de trauma abdominal e da bacia

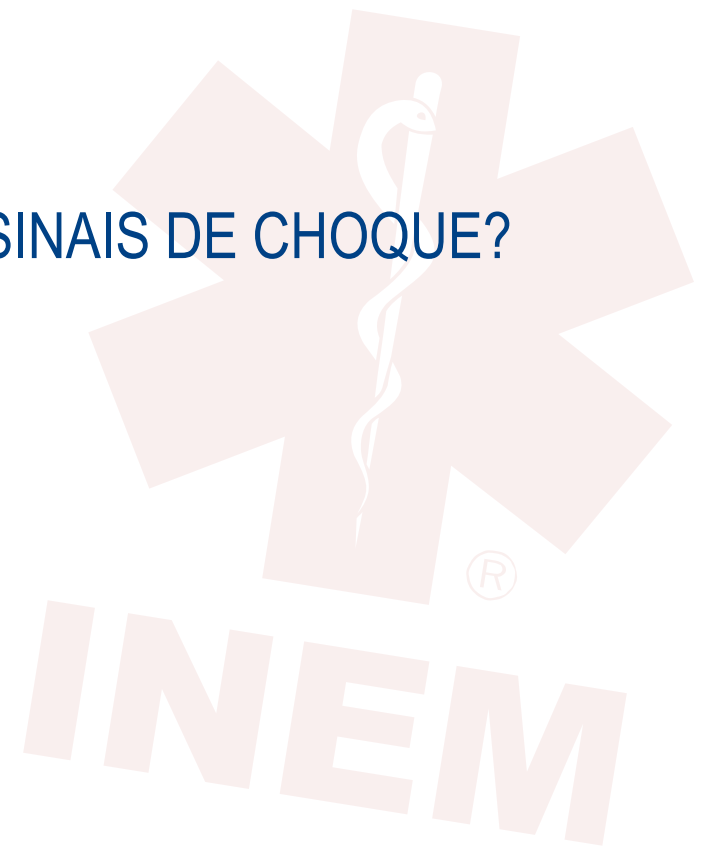


PARTICULARIDADES

- Frequentemente existem lesões fechadas e abertas na mesma vítima;
- Possibilidade de lesões ocultas!
- Fratura das ultimas costelas pode provocar lesão de fígado ou baço;
- O choque hipovolémico é frequente no trauma abdominal e/ou torácico;
- Não descurar a possibilidade de existir TVM associado!
- Não utilizar a técnica de rolamento em vítima com suspeita de fratura da bacia.

TRAUMA ABDOMINAL/BACIA: ATUAÇÃO


- Avaliação ABCDE, manter temperatura corporal
- Administrar oxigênio
- Ventilação assistida se FR < 8 cpm
- Controlar hemorragias externas
- Não remover objetos empalados
- Avaliar e registrar sinais vitais: **DESPITAR SINAIS DE CHOQUE?**
- **SE CRITICA INFORMAR CODU**



TRAUMA ABDOMINAL/BACIA: ATUAÇÃO

Se evisceração:


- Cobrir com penso esterilizado humidificado (soro fisiológico)
- Minimizar movimentos
- Não TOCAR e/ou TENTAR INTRODUIZIR



Trauma abdominal e da bacia



CASO CLÍNICO: ATIVACÃO 1



ATIVACÃO

Masculino 27 anos, agressão por arma branca

O que lhe diz o cenário?



NO LOCAL

Masculino 27 anos, agressão por arma branca ainda empalada a nível abdominal

- O que sugerem os achados?
- Quais as intervenções a adotar?

A	Permeável
B	FR: 28 SpO2: 91%
C	FC: 110 PA:90/40 mmHg Hemorragia mínima no ponto aplicação (QSE)
D	Alerta; Pupilas isocóricas; Sem lateralização da resposta motora;
E	Pele pálida e suada Ferida com arma branca empalada, no quadrante superior esquerdo

INEM

NO LOCAL

Masculino 19 anos, inconsciente após agressão, com taco de *baseball* na cabeça, ficando inconsciente

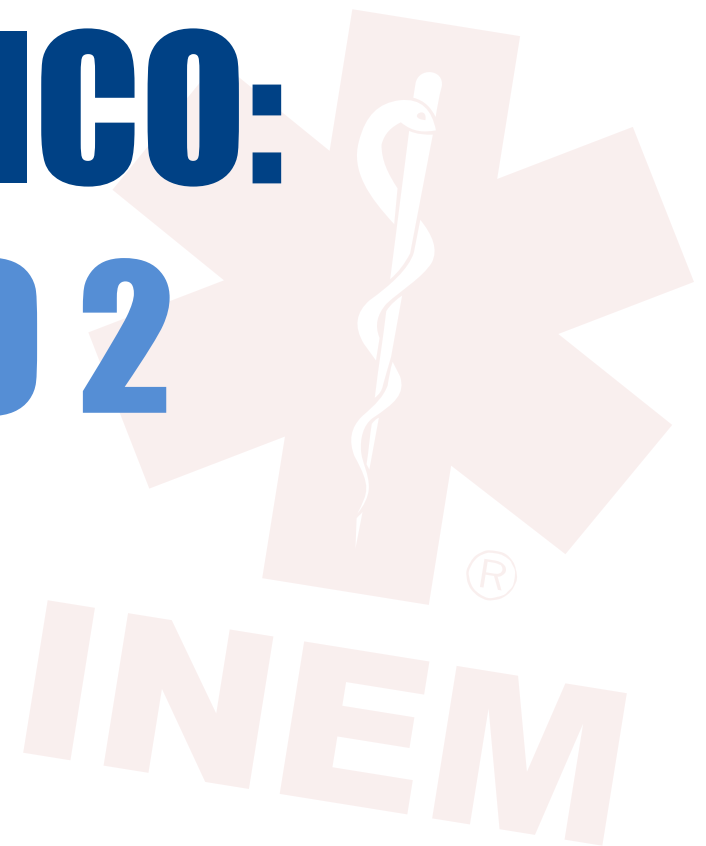
C	Agredido com taco de <i>baseball</i> ; Pontos de aplicação visíveis apenas na cabeça
H	Desconhece
A	Desconhece
M	Desconhece
U	Desconhece

- **Que possibilidades considera agora?**
- **Como abordar?**

Trauma abdominal e da bacia



CASO CLÍNICO: ATIVACÃO 2



ATIVACÃO

Masculino 52 anos, lesão por esmagamento

O que lhe diz o cenário?



NO LOCAL

Masculino 52 anos, lesão por esmagamento, na sequência de manobra de veículo pesado, foi comprimido entre caminhão e cais de embarque

- **O que sugerem os achados?**
- **Quais as intervenções a adotar?**

A	Permeável
B	FR: 35 SpO2: 89% Cianose marcada a nível labial
C	FC: 140 PA:70/-- mmHg Hemorragia na região perineal (uretra); Crepitação à palpação da bacia (1X)
D	Reage à Dor; Pupilas isocóricas; Sem resposta a nível dos membros inferiores;
E	Pele pálida e suada, Evidente deformação da cintura pélvica;

NO LOCAL

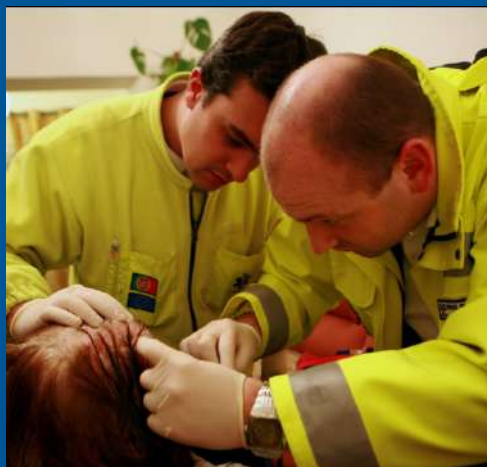Masculino 52 anos, lesão por esmagamento, na sequência de manobra de veículo pesado, foi comprimido entre caminhão e cais de embarque

C	Esmagamento contra o cais de embarque na sequência de manobra de veículo pesado
H	-----
A	-----
M	-----
U	-----

- **Que possibilidades considera agora?**
- **Como abordar?**

Trauma abdominal e da bacia





SIGA O INEM NO

facebook ↑

www.inem.pt
inem@inem.pt